

Abklärungsdiagnostik

auffälliger Befunde im Mammographie-Screening

Arbeitsempfehlung

Stand: August 2013

Inhaltsverzeichnis

Einleitung	3
1 Abklärungsdiagnostik - Allgemein.....	4
2 Abklärungsdiagnostik - Ablauf	6
Indikation	6
Grundprinzip.....	6
Dokumentation	6
Dauer	6
Nichtinvasive Abklärung	7
Biopsie	7
Multidisziplinäre Fallkonferenz und Ergebnismitteilung	8
3 Abklärungsdiagnostik - Durchführung und Dokumentation.....	9
Klinische Untersuchung.....	9
Nichtinvasive Abklärung - Bildgebung	10
Ultraschalluntersuchung.....	11
Magnetresonanztomographie.....	12
Klassifizierung	13
Bildgestützte Biopsien	14
Sonographisch gesteuerte Stanzbiopsie	15
Stereotaktisch gesteuerte Stanzbiopsie	15
Stereotaktisch gesteuerte Vakuumbiopsie	16
Präoperative multidisziplinäre Konferenz	17
4 Abklärungsdiagnostik - Überprüfung	20

Einleitung

Im Mammographie-Screening werden besonders hohe Anforderungen an die Qualitätssicherung gestellt. Ziel ist es, die Nachteile für die Frauen so gering wie möglich zu halten und ihnen gleichzeitig die größtmögliche Sicherheit in der Diagnose zu geben. Das ist ein wesentliches Element für die Akzeptanz des Programms bei den Frauen.

Das gilt auch für die Untersuchungen im Rahmen der Abklärung. Sie erfolgen nach strengen Kriterien in einem mehrstufigen Verfahren. Denn jeder weitere Schritt in der Abklärung kann mit einer psychischen und physischen Belastung der Frau verbunden sein. Eine weitere Untersuchung erfolgt nur, wenn bis dahin der Verdacht auf eine maligne Erkrankung weder eindeutig bestätigt noch widerlegt werden konnte. Hierdurch wird die Belastung der letztlich gesunden Frauen auf ein Minimum reduziert.

In den kollegialen Fachgesprächen zwischen Programmverantwortlichen Ärzten mit den Leitern der Referenzzentren hat sich gezeigt, dass gerade auf dem Gebiet der Abklärungsdiagnostik noch offene Fragen bestehen.

Daher wurde von Seiten der Referenzzentren die vorliegende *Arbeitsempfehlung Abklärungsdiagnostik* angeregt. Die umfangreiche Vorarbeit wurde federführend vom Referenzzentrum Nord geleistet. Die weitere Überarbeitung erfolgte durch die Leiter der Referenzzentren in Zusammenarbeit mit dem Referat Qualitätsmanagement der Kooperationsgemeinschaft Mammographie. Die Empfehlung soll Programmverantwortliche Ärzte bei ihrer Tätigkeit unterstützen. Sie erhebt nicht den Anspruch auf Vollständigkeit und Verbindlichkeit, denn entscheiden kann letztlich nur der einzelne Arzt unter Berücksichtigung des Einzelfalles.

Aus Gründen der besseren Lesbarkeit wird in dieser Veröffentlichung nur die männliche Form von Berufsbezeichnungen verwendet. Die weiblichen Bezeichnungen sind damit stets mit eingeschlossen.

1 Abklärungsdiagnostik - Allgemein

Ziel der Abklärungsdiagnostik ist es, für alle Screeningfälle, bei denen in der Konsensuskonferenz ein auffälliger Befund festgestellt wurde, eine definitive Diagnose zu stellen. Die Abklärungsdiagnostik beinhaltet:

- Information und Aufklärung der eingeladenen Frau sowie eine weiterführende Anamnese,
- Klinische Untersuchung,
- Weitergehende bildgebende Diagnostik (in der Regel mammographische Zusatzaufnahmen, Ultraschall und eventuell MR-Mammographie),
- Bildgesteuerte minimalinvasive Biopsie (in der Regel sonographisch gesteuerte Stanzbiopsie und stereotaktisch gesteuerte Vakuumbiopsie).

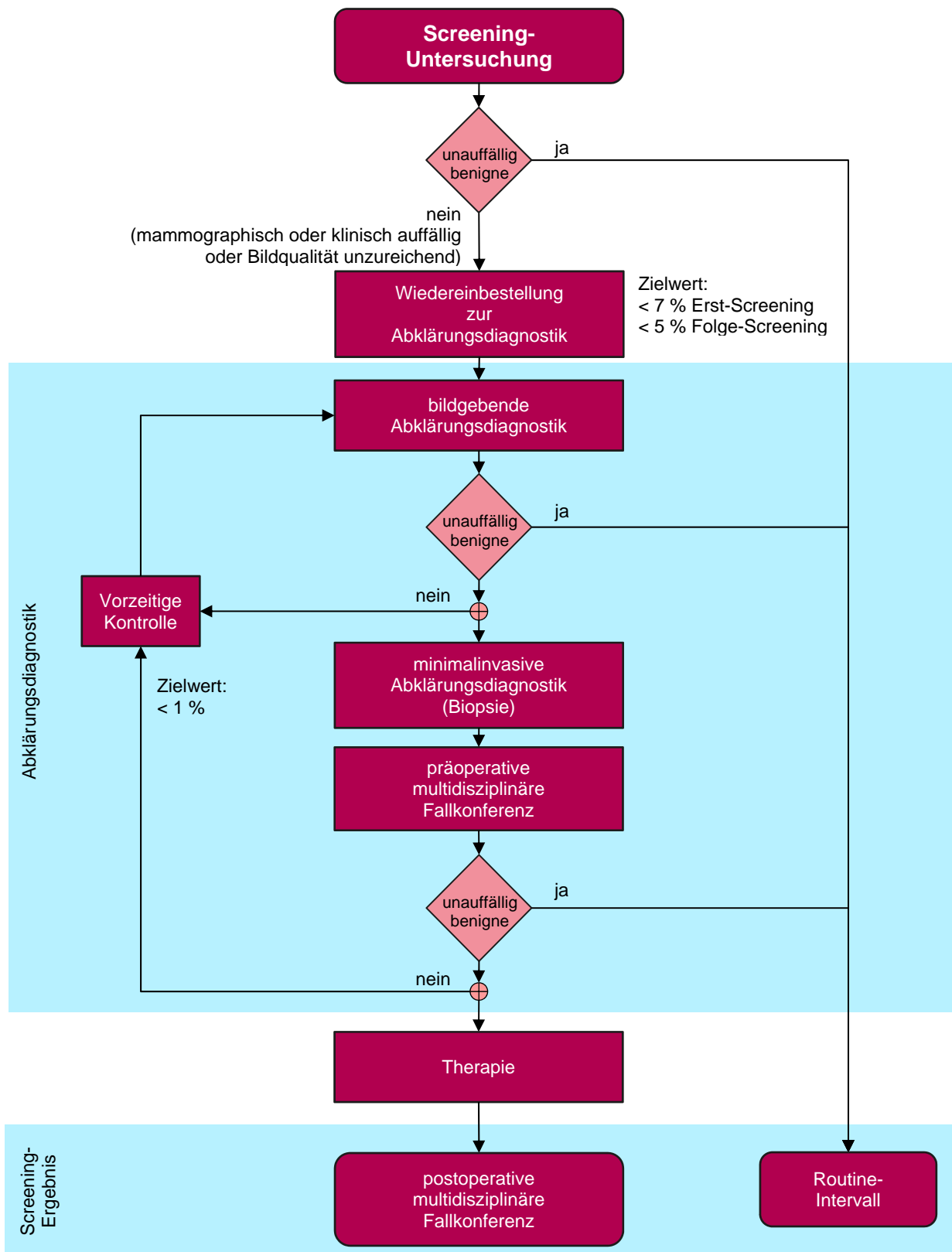
Das Ergebnis der Abklärungsdiagnostik soll sein:

- entweder die Sicherung der Verdachtsdiagnose Brustkrebs mit Überleitung zur weiteren Behandlung
- oder der sichere Ausschluss einer Brustkrebserkrankung, sodass die Frau im Screening verbleibt.

Nur in Ausnahmefällen (< 1 % der am Screening-Programm teilnehmenden Frauen) soll ein als wahrscheinlich gutartig eingestufte Befund vor Ablauf des regulären Screening-Intervalls kontrolliert werden (sog. „verlängertes Assessment“, „verkürztes Screening-Intervall“ oder „early recall“).

In der Anlage 9.2 des BMV-Ä/EKV sind die Fristen und das Vorgehen zur Abklärungsdiagnostik festgelegt.

Abbildung: Prozess der Abklärungsdiagnostik



2 Abklärungsdiagnostik - Ablauf

Indikation

Die Abklärungsdiagnostik wird durchgeführt, um auffällige Mammographiebefunde, die im Rahmen der Screening-Untersuchung erhoben wurden, diagnostisch weiter abzuklären, das heißt zu bestätigen oder auszuschließen. Die Indikation zur Abklärungsdiagnostik wird in der Konsensuskonferenz gestellt.

Grundprinzip

Die Abklärungsdiagnostik basiert auf dem Prinzip der dreifachen Abklärung (klinische Untersuchung, nichtinvasive bildgebende Abklärung und histologische Abklärung). Die Abklärungsdiagnostik wird verantwortlich durchgeführt durch den Programmverantwortlichen Arzt.

Stanz- und Vakuumstanzbiopsien unter Röntgenkontrolle können nach § 12 Abs. 3 e der Anlage 9.2 des BMVÄ/EKV an entsprechend qualifizierte Ärzte delegiert werden. Diese veranlassten Stanzbiopsien unter Röntgenkontrolle gelten als Leistungen innerhalb der Abklärungsdiagnostik.

Dokumentation

Die im Rahmen der Abklärungsdiagnostik geplanten Untersuchungen sollen durch den Programmverantwortlichen Arzt vorab festgelegt und dokumentiert werden. Dies kann z.B. während der Konsensuskonferenz in der Screeningsoftware (derzeit MaSc oder MammaSoft) erfolgen.

Dauer

Der Zeitraum zwischen der Mitteilung des Abklärungsbedarfs und dem angebotenen Termin zur diagnostischen Abklärung soll eine Woche nicht überschreiten. Zur Auswertung, ob diese Frist eingehalten wird, ist der jeweils erste angebotene Termin zu dokumentieren.

Der Zeitraum zwischen dem Beginn der diagnostischen Abklärung und der Mitteilung des Ergebnisses soll ebenfalls eine Woche nicht überschreiten und muss dokumentiert werden.

Nichtinvasive Abklärung

In Abhängigkeit vom auffälligen mammographischen Befund erfolgen die klinische Untersuchung und die weitere bildgebende Diagnostik. Nach Abschluss dieser Diagnostik trifft der Programmverantwortliche Arzt eine Entscheidung, ob

- eine Biopsie zur Sicherung beziehungsweise zum Ausschluss eines Brustkrebs erforderlich ist – in diesem Fall entscheidet der Programmverantwortliche Arzt auch, welche Art von Biopsie (in der Regel eine minimal invasive Biopsie) durchgeführt werden soll,
- ein unauffälliger oder gutartiger Befund vorliegt mit der Folge, dass die Frau im Screening verbleibt,
- im Ausnahmefall eine kurzfristige Kontrolluntersuchung
- oder ein weiterer Termin zur ergänzenden bildgebenden Untersuchung, insbesondere für die Durchführung eines MRT erforderlich ist.

Das Ergebnis teilt der Programmverantwortliche Arzt der betroffenen Frau mit.

Die Ergebnisse der klinischen Untersuchung und der Bildgebung werden in der Dokumentationssoftware gemäß der Anlage 9.2 des BMV-Ä/EKV festgehalten. Die Ergebnisse jeder einzelnen diagnostischen Methode werden in den Kategorien 1 bis 5 von unauffällig bis hochverdächtig dokumentiert. Diese Einordnung erfolgt entsprechend den Befundstufen der Anlage 9.2 des BMV-Ä/EKV in Anlehnung an die BI-RADS-Klassifikation.

Biopsie

Alle Auffälligkeiten, bei denen ein Malignitätsverdacht nicht sicher ausgeräumt werden kann, sollten möglichst durch eine minimalinvasive Biopsie (in der Regel sonographisch gesteuerte Stanzbiopsie oder stereotaktisch gesteuerte Stanz- oder Vakuumstanzbiopsie) weiter abgeklärt werden. Die Durchführung und Dokumentation der Biopsie erfolgt auf Grundlage von § 27 der Anlage 9.2 des BMV-Ä/EKV. Eine sonographisch gesteuerte Biopsie muss in einer Ebene bilddokumentiert werden. Eine stereotaktische Biopsie muss durch die Bilddokumentation nachvollziehbar sein. Die Indikation für und die Durchführung von einer stereotaktischen Vakuumbiopsie müssen entsprechend der Vereinbarung von Qualitätssicherungsmaßnahmen nach § 135 Abs. 2 SGB V zur Vakuumbiopsie der Brust erfolgen.

Ist eine minimalinvasive Biopsie nicht möglich, wird in der Regel eine offene Biopsie zur Abklärung veranlasst. Eine offene Biopsie kann auch erforderlich sein, wenn die

betroffene Frau minimal invasive Maßnahmen ablehnt. In diesem Fall ist der Wunsch der Frau zu dokumentieren und der Fall vor Veranlassung einer offenen Biopsie in die präoperative Fallkonferenz einzubringen.

Multidisziplinäre Fallkonferenz und Ergebnismitteilung

Die Ergebnisse der Abklärungsdiagnostik mit Biopsie und pathologischem Befund werden wöchentlich in einer multidisziplinären Fallkonferenz vorgestellt. Ziel ist die Überprüfung der radiologisch-histopathologischen Korrelation, die Festlegung einer abschließenden Diagnose oder die Festlegung weiterer Schritte, wenn eine definitive Diagnose nicht möglich ist. Das Resultat dieser präoperativen Konferenz mit Festlegung des Weiteren therapeutischen oder diagnostischen Schrittes wird in der Screeningsoftware dokumentiert.

Das Ergebnis der Abklärungsdiagnostik sollte folgenden drei Kategorien zugeordnet werden:

1. Unauffälliger oder gutartiger Befund: Die Teilnehmerin wird regulär wieder zum Mammographie-Screening eingeladen.
2. Diagnose Brustkrebs: Es erfolgt die Überleitung in die Therapie.
3. Unsicherer Befund (fragliche Korrelation zwischen Bildgebung und Histologie oder histologische Risikoläsion): Zu empfehlen sind weitere Bildgebungsmaßnahmen, erneute Durchführung minimalinvasiver Biopsie, Indikation zur offenen Biopsie oder die vorzeitige Einbestellung zur Kontrolle.

Über das Ergebnis der Abklärungsdiagnostik wird die Frau in der mit ihr vereinbarten Form informiert.

Die von der Frau angegebenen Haus- und Frauenärzte werden unverzüglich nach Vorliegen des Ergebnisses schriftlich informiert.

Bei einer weiterführenden Behandlung muss der Programmverantwortliche Arzt der freien Arztwahl Rechnung tragen. Der Programmverantwortliche Arzt spricht lediglich eine Empfehlung für ein Therapiezentrum aus, wobei grundsätzlich die weitere Behandlung in zertifizierten Brustzentren erfolgen sollte. Der Teilnehmerin muss ausreichend Bedenkzeit für diese Entscheidung gegeben werden.

3 Abklärungsdiagnostik - Durchführung und Dokumentation

Vor Veranlassung weiterer Untersuchungen sind geeignete Voraufnahmen zum Vergleich hinzuzuziehen. Die Abklärungsdiagnostik beinhaltet Anamnese, klinische Untersuchung, ergänzende Bildgebung und die bildgestützte Biopsie. Die Art der Untersuchung oder Bildgebung ist abhängig von der Läsion.

Die nachfolgend aufgeführten Empfehlungen zur Durchführung und Dokumentation von Abklärungsuntersuchungen sind angelehnt an die S3-Leitlinie und die Vorgaben der Protokolle zur elektronischen Dokumentation im Mammographie-Screening, Version 2.1.2, Stand vom 31.08.2011.

Klinische Untersuchung

Im Rahmen der Abklärungsdiagnostik sollten alle Frauen klinisch untersucht werden. Alle klinisch auffälligen Befunde müssen mit den Befunden der Bildgebung abgeglichen werden. Alle bei der Erstellung der Aufnahmen festgestellten und in der Konsensuskonferenz bestätigten Auffälligkeiten sind abzuklären.

Bei der klinischen Untersuchung müssen folgende Angaben dokumentiert werden:

- Ggf. die Tastbarkeit der mammographisch auffälligen Läsionen oder neue Tastbefunde ohne Korrelation zu den mammographisch auffälligen Läsionen
- Vorhandensein sonstiger klinischer Auffälligkeiten
- Seite des klinischen Befundes
- Lokalisation nach der Ziffernblattmethode (Analoguhr), d.h. die „Uhrzeit“, bei der der Befund von der Mamille aus zu finden ist
- Abstand der klinischen Läsion von der Mamille in mm

Nichtinvasive Abklärung - Bildgebung

Die Bildgebung umfasst mammographische Zusatzaufnahmen und / oder Ultraschalldiagnostik, um die im Screening erhobene Auffälligkeit abzuklären. Radiologisch sind alle Anstrengungen zu unternehmen, um die Existenz einer Erkrankung zu bestätigen oder mammographische Auffälligkeiten zu widerlegen und um die bestätigten Läsionen vor der Einleitung weiterer Schritte eindeutig zu lokalisieren.

Zusätzliche Mammographieaufnahmen sind geeignet, Verdichtungen als Überlagerung zu identifizieren oder als konstanten Herdbefund herauszustellen und zu bestätigen. Geeignet sind beispielsweise die ml-Projektion und „gerollte“ Aufnahmen sowie gegebenenfalls medial- oder lateral exzentrisch eingestellte Projektionen. Die Projektionen werden abhängig von Lokalisation und Erscheinung der Läsion gewählt. Anhand der durchgeführten Aufnahmen muss die Entscheidung des Programmverantwortlichen Arztes insbesondere beim „Ausschluss“ einer Läsion anhand der dokumentierten Aufnahmen nachvollziehbar sein.

Die ml-Projektion oder lm-Projektion ist als orthogonal zur cc-Projektion stehende Aufnahme besser als die mlo-Projektion geeignet, die genaue Lokalisation und Ausdehnung einer Läsion (insbesondere Mikrokalk) zu bestimmen. Bei Mikrokalk erleichtert eine primär durchgeführte ml-Projektion die Biopsieplanung, die Lagekontrolle eines Markierungsclips und die OP-Planung. Es wird deshalb empfohlen, diese Aufnahme insbesondere bei Mikrokalk und bei Befunden, die nur in einer Ebene sichtbar sind, anzufertigen.

Zielkompressionsaufnahmen sind sinnvoll, um Herdbefunde und lokale Architekturstörungen von Überlagerungen zu unterscheiden. Vorsicht ist geboten, da durch die lokale Kompression Befunde aus ihrer ursprünglichen Lage verschoben werden können. Es ist darauf zu achten, dass die Läsion bzw. die Region der möglichen Läsion sicher erfasst ist, da sonst ein „falsch negatives Ergebnis“ entstehen kann. Gegebenenfalls sind mehrere Aufnahmen auch in identischer Projektionsrichtung sinnvoll.

Zielvergrößerungsaufnahmen sind erforderlich zur Charakterisierung und Ausdehnungsdiagnostik von Mikrokalk.

Zur Dokumentation von Zusatzaufnahmen müssen mindestens die Angaben zur Indikation sowie die genauere Spezifikation der mammographischen Zusatzprojektion angegeben werden.

Bei der Dokumentation eines Befundes müssen zur reproduzierbaren Lokalisation folgende Angaben dokumentiert werden:

- Seite der mammographisch auffälligen Läsion
- Lokalisation nach der Ziffernblattmethode (Analoguhr), d.h. die „Uhrzeit“, bei der der Befund von der Mamille aus zu finden ist, oder die Ebene, falls nur in einer Ebene sichtbar
- Abstand der mammographisch auffälligen Läsion von der Mamille in mm
- Mammographisch sichtbare Ausdehnung des Befundes in zwei senkrecht zueinander stehenden Projektionsebenen mit drei Durchmessern in mm

Ultraschalluntersuchung

Die Bilddokumentation eines unauffälligen Befundes soll mindestens einen repräsentativen Drüsenkörperanschnitt jeder Mamma wiedergeben. Bei Mituntersuchung der Axilla ist auch hierüber ein Bilddokument anzufertigen. Vor einer geplanten Biopsie muss obligat die ipsilaterale Axilla sonographisch untersucht und dokumentiert werden.

Größe, Form und Lage eines sonographischen Befundes müssen mit dem mammographisch auffälligen Befund korreliert werden.

Besteht kein sonographisches Korrelat zum Mammographiebefund, muss dieser durch mammographische Zusatzaufnahmen weiter geklärt werden.

Der Ultraschall-Befundbericht soll mindestens enthalten:

- Angaben zur Indikationsstellung und Durchführung einer sonographischen Untersuchung
- Seite der sonographisch auffälligen Läsion
- Lokalisation nach der Ziffernblattmethode (Analoguhr), d.h. die „Uhrzeit“, bei der der Befund von der Mamille aus zu finden ist
- Abstand der sonographisch auffälligen Läsion von der Mamille in mm

- Sonographisch sichtbare Ausdehnung (Biometrie) in zwei senkrechten Raumebenen und drei Durchmessern in mm
- Zusätzliche Angaben zum Herdbefund wie Sonomorphologie des Herdes

Magnetresonanztomographie

Magnetresonanztomographie (MRT) hat bei der Abklärung von Läsionen im Screening-Programm aufgrund mangelnder Evidenz keinen festen Stellenwert. Sie kann im Rahmen der Abklärungsdiagnostik jedoch im Einzelfall erforderlich sein und gehört daher zu den Maßnahmen, welche regulär im Rahmen der Leistungskomplexe zur Abklärungsdiagnostik erbracht werden können und damit auch leistungsrechtlich abgegolten sind.

Der MRT-Befundbericht soll mindestens enthalten:

- Angaben zur Indikationsstellung und ggf. Durchführung einer Magnetresonanztomographie
- Seite der auffälligen Läsion
- Lokalisation nach der Ziffernblattmethode (Analoguhr), d.h. die „Uhrzeit“, bei der der Befund von der Mamille aus zu finden ist
- Abstand der auffälligen Läsion von der Mamille in mm
- Beschreibung des kernspintomographisch sichtbaren Ergebnisses der Untersuchung

Klassifizierung

Das Ergebnis der Bildgebung wird gemäß Krebsfrüherkennungs-Richtlinie klassifiziert und in der Screeningsoftware dokumentiert (siehe „Beschluss einer Änderung der Richtlinien des Bundesausschusses der Ärzte und Krankenkassen über die Früherkennung von Krebserkrankungen in der Fassung vom 26. April 1976 vom 15.12.2003, Anlage VI 2.1 – 2.4.“).

Für jede Läsion, die in der Konsensuskonferenz oder während der Abklärungsdiagnostik festgestellt wird, müssen folgende Angaben gemacht werden:

- Klinischer Befund
- Ultraschallbefund mit der diagnostischen Einschätzung:
 - Befundstufe 1, unauffällig / kein Korrelat
 - Befundstufe 2, benigner Befund – Zyste oder solider Herd
 - Befundstufe 3, wahrscheinlich benigner Befund
 - Befundstufe 4, suspekte Veränderung
 - Befundstufe 5, hochgradig malignitätsverdächtiger Befund
- Mammographischer Befund mit der diagnostischen Einschätzung:
 - Befundstufe 1, unauffällig / kein Korrelat
 - Befundstufe 2, benigner Befund
 - Befundstufe 3, wahrscheinlich benigner Befund
 - Befundstufe 4a, suspekte Veränderung – eher benigne
 - Befundstufe 4b, suspekte Veränderung – eher maligne
 - Befundstufe 5, hochgradig malignitätsverdächtiger Befund
- Ggf. MRT mit der diagnostischen Einschätzung
 - Befundstufe 1, unauffällig / kein Korrelat
 - Befundstufe 2, benigner Befund
 - Befundstufe 3, wahrscheinlich benigner Befund
 - Befundstufe 4a, suspekte Veränderung – eher benigne
 - Befundstufe 4b, suspekte Veränderung – eher maligne
 - Befundstufe 5, hochgradig malignitätsverdächtiger Befund
- Abschließende Gesamtbeurteilung der Abklärungsdiagnostik in den fünf Befundstufen

Bei Mikrokalk zusätzlich:

Angabe zu Ausdehnung, Anordnung und Erscheinungsbild der Verkalkungen

Bei Herdbefunden zusätzlich:

Angabe zu Größe, Abgrenzbarkeit und Erscheinungsbild des Herdbefundes

Bei Architekturstörungen zusätzlich:

Größenangabe und Beschreibung

Bildgestützte Biopsien

Die in der Bildgebung verifizierten Auffälligkeiten, die nicht eindeutig als benigne eingestuft werden können, sollen histologisch abgeklärt werden. Vor jeder minimalinvasiven Intervention ist die Sonographie der regionären axillären Lymphknotenstation erforderlich.

Dabei wird in der Regel die sonographisch gesteuerte Stanzbiopsie bei Herdbefunden und anderen sonographisch sichtbaren Läsionen angewandt. Die stereotaktisch gesteuerte Stanzbiopsie wird bei ausschließlich mammographisch sichtbaren Läsionen eingesetzt. Die stereotaktisch gesteuerte Vakuumbiopsie wird z.B. bei Mikrokalk angewandt.

Generell soll jeweils das schonendste, sicherste und kostengünstigste Verfahren gewählt werden.

Die Durchführung und Dokumentation soll sich nach der Krebsfrüherkennungs-Richtlinie Anlage VI 2.5 und der S3-Leitlinie zur Brustkrebsfrüherkennung vom Februar 2008 (S.182 ff) und nach der Vereinbarung von Qualitätssicherungsmaßnahmen nach § 135 Abs. 2 SGB V zur Vakuumbiopsie der Brust richten.

Sonographisch gesteuerte Stanzbiopsie

Zur Dokumentation der repräsentativen Gewebeentnahme sollen mindestens zwei Aufnahmen mit Schallkopfausrichtung parallel zur Stanznadel angefertigt werden:

- Stanznadel unmittelbar vor der Läsion
- Stanznadel in der Läsion

Entsprechend der S3-Leitlinie zur Brustkrebsfrüherkennung sollten in der Regel mindestens vier Stanzbiopsate (mit einer 14 Gauge Nadel) oder ein äquivalentes Volumen entnommen werden.

Stereotaktisch gesteuerte Stanzbiopsie

Zur Dokumentation der repräsentativen Gewebeentnahme bei Mikrokalk ist eine Präparateradiographie in Vergrößerungstechnik erforderlich.

Aufnahmen in zwei orthogonalen Ebenen (cc und ml) vor und nach erfolgter Biopsie sind obligat für die Entscheidung, ob die Gewebeentnahme repräsentativ war, ob ausreichend Restkalk für die prä/intraoperative Lokalisation vorhanden ist und ob ein eventuell eingebrachter Markierungsclip korrekt liegt.

Bei der Durchführung der Stanzbiopsie sind folgende Punkte zu beachten:

- Vor Beginn der Stanzbiopsie soll neben der cc-Aufnahme eine streng seitliche mediolaterale oder lateromediale Mammographie zur exakten räumlichen Orientierung vorliegen.
- Dokumentation des Zugangsweges (z.B. craniocaudal, mediolateral, lateromedial, schräg 30°, 45°, 60°), der Kompressionsdicke und des „stroke margin“ (soweit nicht bereits auf dem Laserfilm dokumentiert).
- Durch Vergleich mit der jeweils orthogonalen zweiten Mammographieebene ist die stereotaktische Tiefenberechnung gegenzuprüfen. Die dokumentierten Werte sind auch hilfreich für eine eventuell spätere stereotaktische Drahtlokalisierung vor Nachexzision.
- Stanzbiopsien werden typischerweise mit 14 Gauge oder größerer Nadelstärke durchgeführt. Der biopsierende Arzt muss bezüglich der Zahl der notwendigen Biopsiezylinder die Gefahr des „sampling error“ berücksichtigen.

- Folgende Dokumentationen werden als notwendig erachtet:
drei Nativbilder (0° , $+15^\circ$, -15°)
zwei „Pre-fire“-Bilder ($+15^\circ$, -15°)
zwei „Post-Biopsie“-Bilder ($+15^\circ$, -15°)
- Nach der Stanzbiopsie ist bei Mikrokalk eine Präparateradiographie in Vergrößerungstechnik durchzuführen und dem Pathologen bei Versendung der Präparate beizulegen.
- Nach Beendigung der Stanzbiopsie ist eine ergänzende Mammographie in zwei orthogonalen Ebenen zu erstellen, die sowohl die korrekte Entnahme nochmals bestätigt, als auch – im Fall von Malignität – die präoperative Drahtmarkierung vor Exzision unterstützen kann.

Stereotaktisch gesteuerte Vakuumbiopsie

Zur Dokumentation der repräsentativen Gewebeentnahme bei Mikrokalk ist eine Präparateradiographie in Vergrößerungstechnik erforderlich.

Aufnahmen in zwei orthogonalen Ebenen (cc und ml) vor und nach erfolgter Vakuumbiopsie sind obligat für die Entscheidung, ob die Gewebeentnahme repräsentativ war, ob ausreichend Restkalk für die prä/intraoperative Lokalisation vorhanden ist und ob ein eventuell eingebrachter Markierungsclip korrekt liegt.

Bei der Durchführung der Vakuumbiopsie sind folgende Punkte zu beachten:

- Vor Beginn der Vakuumbiopsie soll neben der cc-Aufnahme eine streng seitliche mediolaterale oder lateromediale Mammographie zur exakten räumlichen Orientierung vorliegen.
- Dokumentation des Zugangsweges (z.B. craniocaudal, mediolateral, lateromedial, schräg 30° , 45° , 60°), der Kompressionsdicke und des „stroke margin“.
- Durch Vergleich mit der jeweils orthogonalen zweiten Mammographieebene ist die stereotaktische Tiefenberechnung gegenzuprüfen. Die dokumentierten Werte sind auch hilfreich für eine eventuell spätere stereotaktische Drahtlokalisierung vor Exzision.
- Vakuumbiopsien werden typischerweise mit 11 bis 8 Gauge Nadeldicke durchgeführt.

- Die Zahl der entnommenen Biopsiezylinder soll mindestens 12 Zylinder bei 10 Gauge betragen. Bei anderen Kalibern (zwischen 8 Gauge und 11 Gauge) sollte die Anzahl der Probenentnahmen ein äquivalentes Probevolumen erbringen.
- Folgende Dokumentationen werden als notwendig erachtet:
 - Nativbilder (0°, +15°, –15°)
 - zwei „Pre-fire“-Bilder (+15°, –15°)
 - zwei „Post-Biopsie“-Bilder (+15°, –15°)
- Nach der Vakuumbiopsie ist eine Präparateradiographie in Vergrößerungstechnik durchzuführen und dem Pathologen bei Versendung der Präparate beizulegen.
- Nach Beendigung der Vakuumbiopsie ist eine ergänzende Mammographie in zwei orthogonalen Ebenen zu erstellen, die sowohl die korrekte Entnahme nochmals bestätigt, als auch – im Fall von Malignität – die präoperative Drahtmarkierung vor Exzision unterstützen kann.

Grundsätzlich sind die Qualitätsvorgaben der Vereinbarung von Qualitätssicherungsmaßnahmen nach § 135 Abs. 2 SGB V zur Vakuumbiopsie der Brust zu beachten.

Präoperative multidisziplinäre Konferenz

In der präoperativen multidisziplinären Konferenz werden alle Fälle vorgestellt, bei denen eine Biopsie durchgeführt wurde oder bei denen eine minimal invasive Biopsie von der Frau abgelehnt wurde oder Fälle, bei denen eine offene Biopsie durchgeführt werden soll.

Es gilt, die Korrelation zwischen Bildgebung und histopathologischem Befund herzustellen und eine Empfehlung zum weiteren therapeutischen oder diagnostischen Vorgehen zu geben.

Folgende Punkte sollen als Anhalt bei der Korrelation zwischen Bildgebung und histopathologischem Befund dienen, wenn

- in der Präparateradiographie kein Kalk identifiziert werden kann, der fragliche Mikrokalk aber ganz oder größtenteils auf den postinterventionellen

Übersichtsmammographien weiterhin in der Brust erkennbar oder zu vermuten ist, darf die Probe nicht als repräsentativ gewertet werden.

- bei der histopathologischen Einstufung „B1“ muss interdisziplinär geklärt werden, ob die Entnahme repräsentativ war.

Als Beurteilungskriterien gelten:

- Grad des Malignitätsverdachts vor Biopsie
- Bilddokumentation der Biopsie (Treffsicherheit)
- Qualität und das Volumen der Gewebeentnahme (Repräsentativität).

Auch muss gesichert sein, dass eine Korrelation des in der Bildgebung auffälligen Befundes mit dem histologischen Befund besteht.

Ein „B1“-Befund kann nur bei wenigen verdächtigen Läsionen unter folgenden Konstellationen als repräsentativ gewertet werden,

- wenn eine sichere Entnahme aus dem Herd erfolgt,
- wenn bezogen auf die vermutete histologische Entität eine ausreichende Gewebemenge entnommen wurde und
- wenn eine schlüssige Erklärung der Bildgebung durch das histologische Ergebnis erfolgt.

- bei der histopathologischen Einstufung „B2“ ist keine weitere Diagnostik erforderlich, sofern eine zweifelsfreie Korrelation zwischen Bildgebung und histologischer Diagnose besteht (z.B. ovalärer Herdbefund – Fibroadenom, Mikrokalk – sklerosierende Adenose mit nachgewiesenem Kalk, etc.).
- bei der histologischen Einstufung „B3“ ist das weitere Vorgehen eine individuelle Entscheidung im interdisziplinären Konsens. Dabei sind zu berücksichtigen: das Risiko des Läsionstyps, die Ausdehnung der Läsion, das Ausmaß der Gewebeentnahme und das Gesamtrisiko der Frau, bezogen auf Brustkrebs und andere Risiken.
- bei der histologischen Einstufung „B4“ sind vor endgültiger Entscheidung weitere diagnostische Verfahren erforderlich, z.B. Immunhistochemie oder offene Biopsie.
- bei der histologischen Einstufung „B5“ folgt die Überleitung in die Therapie und in der Regel die operative Behandlung.

Empfehlungen zum weiteren diagnostischen und therapeutischen Vorgehen:

Das Ergebnis soll im Konsens der Konferenzteilnehmer festgelegt werden. Es wird angestrebt, dass das Ergebnis lautet:

- Unauffällig; die Frau verbleibt im Screening (keine weiteren Maßnahmen), wenn ein benigner Befund und eine eindeutige Korrelation zwischen Bildgebung und histopathologischer Untersuchung vorliegt oder
- Auffällig; Indikation zur Therapie.

Bei unzureichendem histologischem Ergebnis oder unzureichender Korrelation zwischen Bildgebung und Histologie soll in der Konferenz festgelegt werden, welche der folgenden Maßnahmen erforderlich ist:

- Zusätzliche histologische Aufarbeitung der vorliegenden Gewebeproben
- Erneute Biopsie (Stanzbiopsie oder Vakuumbiopsie)
- Offene Biopsie
- Weitergehende Bildgebung
- Vorzeitige Kontrolluntersuchung (in Ausnahmefällen)

4 Abklärungsdiagnostik - Überprüfung

Bei der Überprüfung der Abklärungsdiagnostik gemäß § 5 Abs. 3 a, sowie Anhang 11 der Anlage 9.2 des BMV-Ä/EKV, bei welcher in zweijährlichen Abständen 10 Abklärungsfälle durch das zuständige Referenzzentrum im Auftrag der Kassenärztlichen Vereinigung auf Schlüssigkeit des Vorgehens und Vollständigkeit der Dokumentation überprüft werden, sind folgende Punkte ausschlaggebend:

1. Indikation zur Abklärung ist schlüssig.
2. Zusatzaufnahmen sind korrekt eingestellt.
3. Läsion ist in der Zusatzaufnahme erfasst.
4. Sonographie dokumentiert:
 - a) Größenangabe
 - b) Darstellung der Lokalisation im Piktogramm bzw. Uhrzeitschema
 - c) Im Falle einer Biopsie: Aufnahmen der axillären Lymphknoten
5. Ultraschallgesteuerte Stanzbiopsie dokumentiert:
 - a) Biopsienadel vor der Läsion vor Abschuss
 - b) Biopsienadel nach Penetration des Tumors
6. Stereotaktisch gesteuerte Biopsie dokumentiert (gem. der Vereinbarung von Qualitätssicherungsmaßnahmen nach § 135 Abs. 2 SGB V zur Vakuumbiopsie der Brust):
 - a) Einstellung der Läsion
 - b) Nadellage vor Biopsie
 - c) Aufnahme nach Biopsie
 - d) Präparateradiographie (Vergrößerung)
7. Ergebnis der Abklärung wurde in präoperativer Fallkonferenz korrekt bewertet.
8. Vorgehen der Abklärung erfolgte dem Standard entsprechend und der Frage angemessen.
9. Ergebnisse der Abklärung wurden korrekt gewertet.
10. Empfehlung nach Abklärung war angemessen.
11. Zeitvorgaben der Anlage 9.2 des BMV-Ä/EKV wurden eingehalten.

Eine fachkundige Kommission nimmt eine Bewertung anhand von vier abgestuften Bewertungskategorien vor. Diese sind angelehnt an die „Richtlinie des Gemeinsamen Bundesausschusses zu Auswahl, Umfang und Verfahren bei Qualitätsprüfungen im Einzelfall nach § 136 Abs. 2 SGB V“ („Qualitätsprüfungs-Richtlinie vertragsärztliche Versorgung“ vom 18.04.2006, in Kraft getreten am 01.01.2007).

Beurteilungskategorien			
Einzelbewertungen (je Fall)			Gesamtbewertung (von 10 Fällen)
1	Keine Beanstandungen	Geprüfte Leistungen entsprechen den Qualitätsanforderungen	10 Fälle ohne Beanstandungen
2	Geringe Beanstandungen	Einzelne fehlerhafte Dokumentationen bei ansonsten korrekter Abklärungskette (minderschwere Prozessfehler) und/oder Terminüberschreitung ohne Angabe von entlastenden Gründen	Einzelne geringe Beanstandungen ohne systematisches Vorkommen
3	Erhebliche Beanstandungen	Medizinisch nicht standardgemäßes Vorgehen (schwerwiegende Prozessfehler) und/oder inkorrekte Bewertung eines Befundes (Ergebnisfehler)	Systematisches Vorkommen von geringen Beanstandungen, d.h. (minderschweren) Prozessfehlern oder systematischen Terminüberschreitungen
			2 von 10 erhebliche Beanstandungen ohne weitere schwerwiegende Beanstandungen
4	Schwerwiegende Beanstandungen	Schwerwiegende Beanstandung	1 von 10 schwerwiegende Beanstandungen bei vermeidbarer Gefährdung der Gesundheit der Teilnehmerin
			2 von 10 schwerwiegende Beanstandungen
			3 von 10 erhebliche oder schwerwiegende Beanstandungen

Im Fall von erheblichen oder schwerwiegenden Beanstandungen hat der Arzt innerhalb der nächsten 12 Monate an einer weiteren Überprüfung teilzunehmen.